








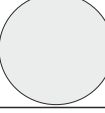

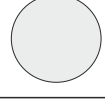
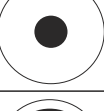
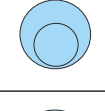

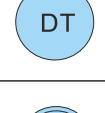






<b>Patologia A</b>		Aniridia congenita, traumatica, post-chirurgica. Coloboma congenito, chirurgico, post-traumatico. Albinismo. Afachia. Miosi Insufficiente.	<b>Patologia H</b>		Fotofobia. Cheratocono III e IV stadio. Post-chirurgia refrattiva
<b>Patologia A Torica</b>		Aniridia congenita, traumatica, post-chirurgica. Coloboma congenito, chirurgico, post-traumatico. Albinismo. Afachia. Miosi Insufficiente	<b>Gemellata</b>		Cheratocono, Astigmatismi irregolari, Post-chirurgia
<b>Patologia B1</b>		Strabismo congenito, traumatico, post chirurgico non vedente	<b>Cheratocono o K</b>		Cheratocono
<b>Patologia B2</b>		Strabismo congenito, traumatico, post chirurgico. Ambliopia funzionale	<b>Post Chirurgia</b>		Post Chirurgia morbida
<b>Patologia B2 Torica</b>		Strabismo congenito, traumatico, post chirurgico vedente. Ambliopia funzionale	<b>Sclerale</b>		Astigmatismi irregolari, Cheratocono, Post Chirurgia
<b>Patologia D</b>		Leucoma esteso	<b>Semi Sclerale</b>		Astigmatismi irregolari, Cheratocono, post chirurgia
<b>Patologia E</b>		Leucoma centrale. Afachia chirurgica con cataratta in evoluzione sul controlaterale	<b>Cheratocono decentrato</b>		Cheratocono decentrato, astigmatismi irregolari
<b>Patologia F</b>		Occlusore per anisometropia	<b>Pentha</b>		Modellamento corneale, riduzione o controllo della miopia
<b>Patologia G</b>		Ipersensibilità a fonti di luce intensa, foro stenopeutico, Aniridia congenita. Nistagmo	<b>Inversa Post RGP</b>		Post chirurgia RGP
<b>Guscio Sclerale</b>		Atroffizzazione con rientro del bulbo oculare non vedente	<b>Protesi Oculare</b>		Rimpiazzo artificiale bulbo oculare